

Відкритий піднебінно-глотковий сфінктер

Задня стінка глотки

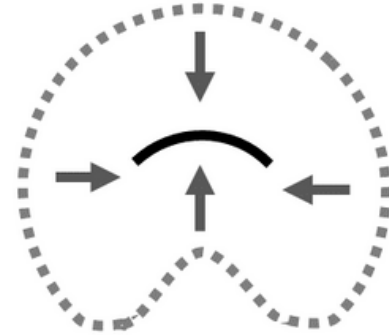
Бічна стінка глотки



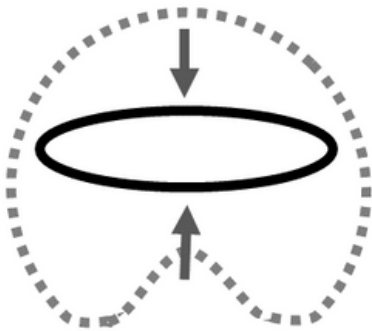
М'яке піднебіння

Бічна стінка глотки

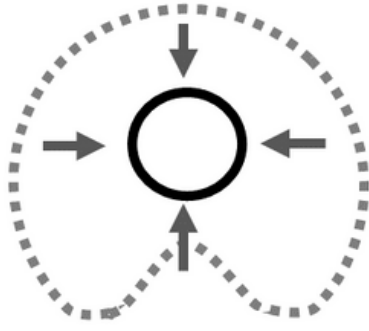
Закритий піднебінно-глотковий сфінктер



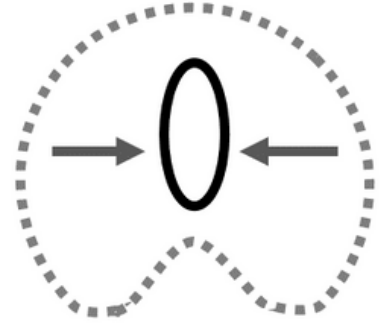
Коронарне піднебінно-глоткове закриття



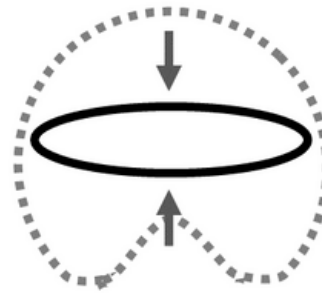
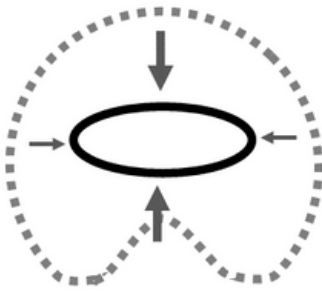
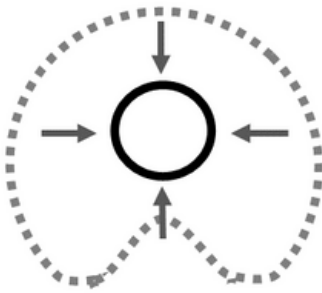
Циркулярне піднебінно-глоткове закриття



Сагітальне піднебінно-глоткове закриття

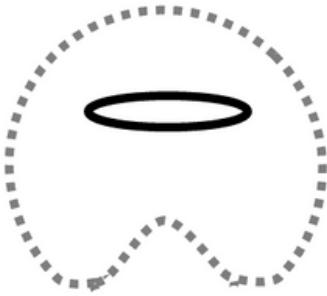


Варіації рухливості м'якого піднебіння і бічної стінки глотки / участь у закритті

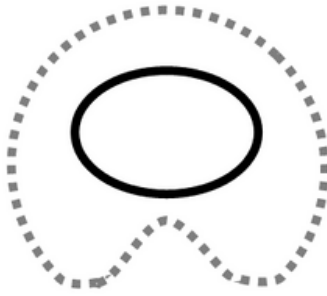


100%

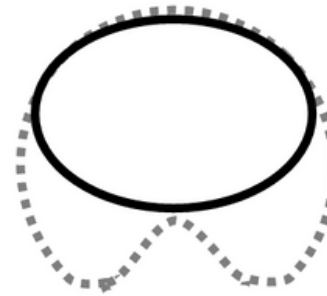
% Піднебінно-глоткового закриття



~ 90% Закриття

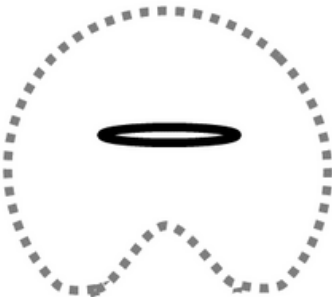


~ 50% Закриття

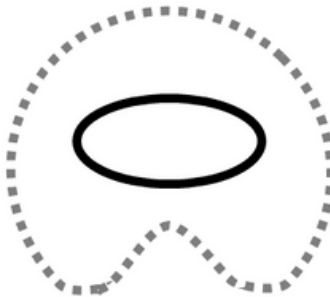


~ 15% Закриття

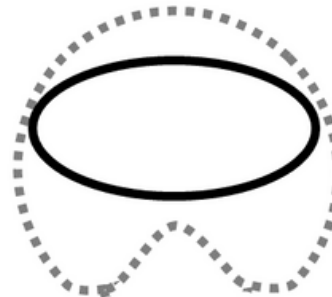
Розмір піднебінно-глоткової щілини



Мала



Середня



Велика